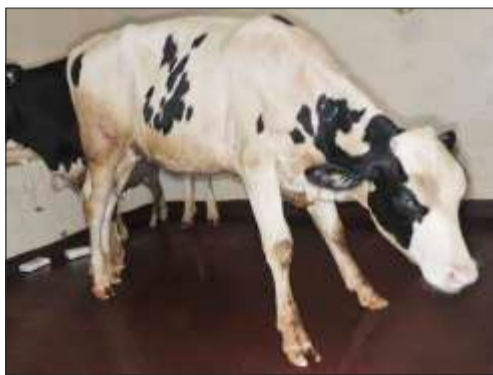

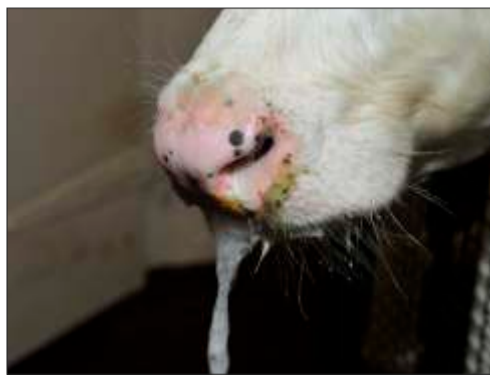FIEBRE AFTOSA EN EL GANADO VACUNO

PROGRESIÓN DE LAS LESIONES

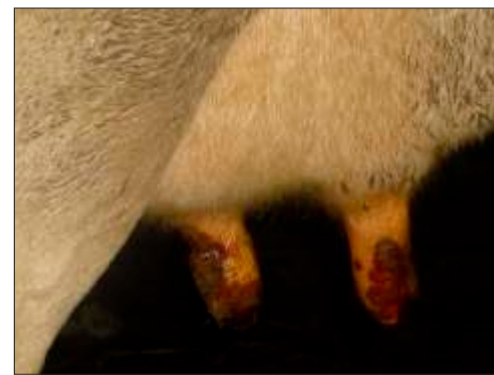Cojera, salivación excesiva y lesiones en los pezones son algunos de los signos clínicos de la Fiebre Aftosa (FA).



Las lesiones en las patas causan cojera, causando que los animales arqueen su espalda y abran sus patas delanteras.







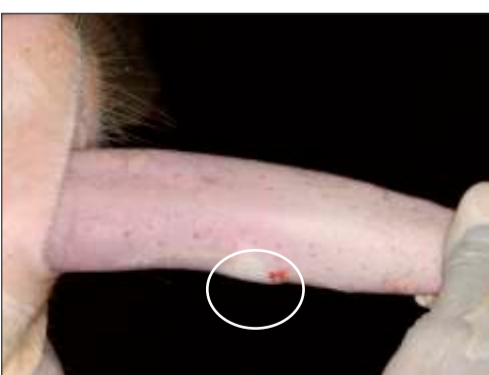




Las lesiones bucales causan salivación excesiva en los animales.



Erosiones/ulceraciones severas en los pezones cubiertos con material costroso.

DÍAS 3, 7 Y 10 POS EXPOCISIÓN

	DÍA 3	DÍA 7	DÍA 10
PEZUÑA	 <p>Vesícula en la piel interdigital.</p>	 <p>Vesículas interdigitales rotas con desprendimiento de piel necrótica.</p>	 <p>Necrosis extensa de la piel interdigital con formación de tejido de granulación.</p>
TALÓN	 <p>Palidez en la banda coronaria y vesículas en la piel interdigital.</p>	 <p>Decoloración y necrosis de la piel interdigital.</p>	 <p>Necrosis extensa con formación de tejido de granulación en la piel interdigital.</p>
LENGUA	 <p>Vesícula en la superficie dorsal.</p>	 <p>Erosiones y úlceras multifocales y coalescentes con fibrina en la superficie dorsal.</p>	 <p>Cicatrización y re-epitelización en la superficie dorsal de la lengua.</p>

Credito de las fotos: Agradecemos a los Laboratorios de Diagnóstico de Enfermedades Exóticas del USDA APHIS, a los Servicios Primus de Información Visual del Centro de Seguridad Nacional de los Estados Unidos (DHS) en el Centro de Control de Enfermedades en Plum Island (PIADC) por permitir el uso de casi todas las imágenes provistas, excepto las de las lesiones en los pezones. Estas, fueron provistas por Rajeev Ranjan, director del proyecto sobre la Fiebre Aftosa del Consejo Indio de Investigación Agrícola.



IOWA STATE UNIVERSITY
College of Veterinary Medicine