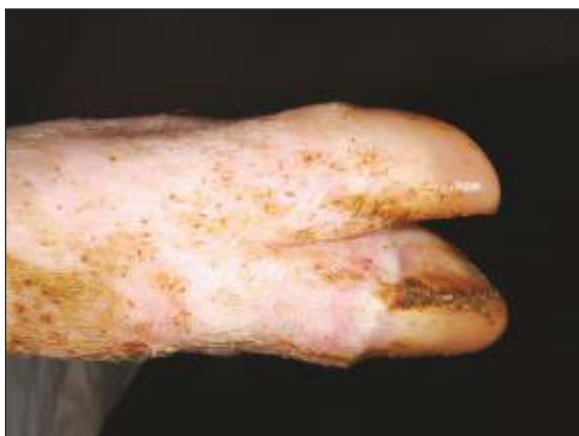

# FIEBRE AFTOSA EN CERDOS

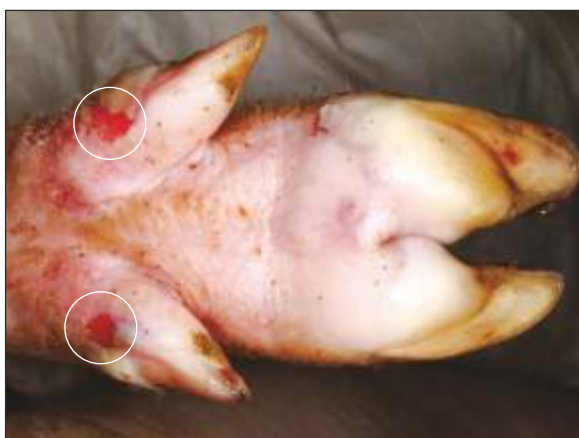## PROGRESIÓN DE LAS LESIONES

POSTINFECCIÓN DÍAS 2, 4 Y 6

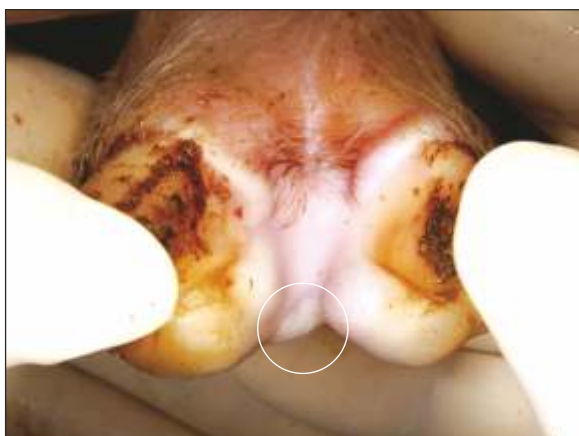### DÍA 2



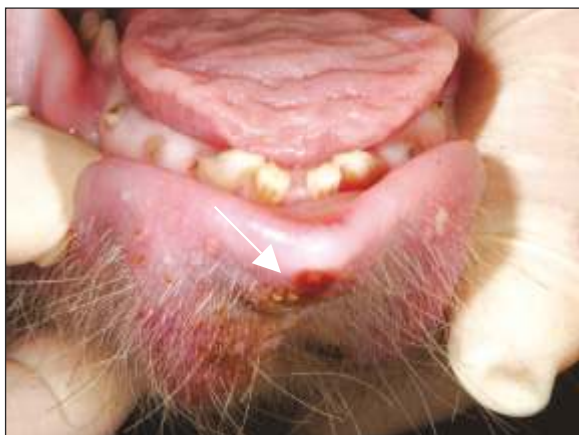Banda coronaria pálida



Vesículas en el área de apoyo de las pezuñas y vesículas lesionadas de las pezuñas accesorias

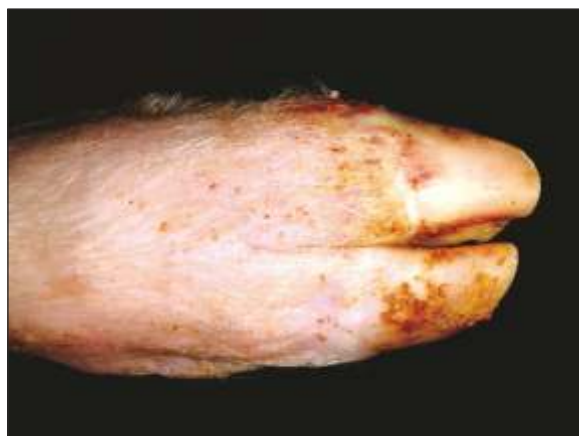

Vesícula en el área interdigital

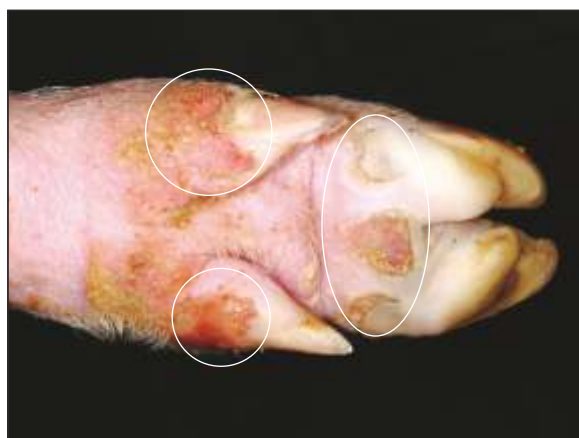

Erosión de la punta del labio inferior

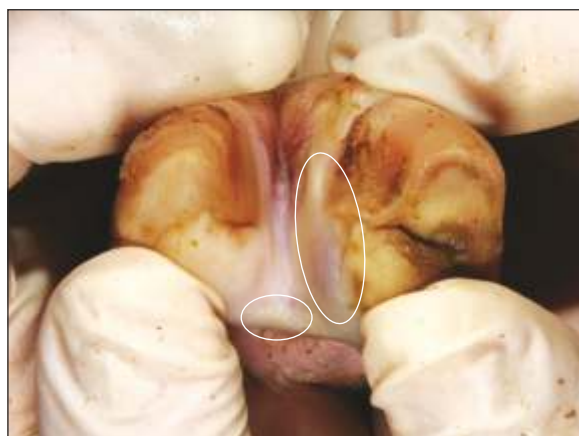### DÍA 4



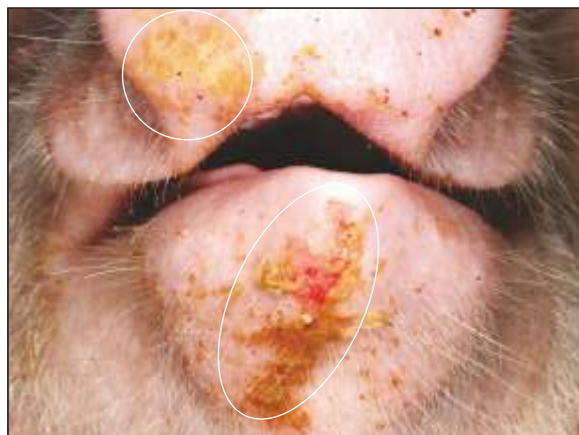Banda coronaria pálida



Ulceraciones y erosiones provenientes de vesículas lesionadas

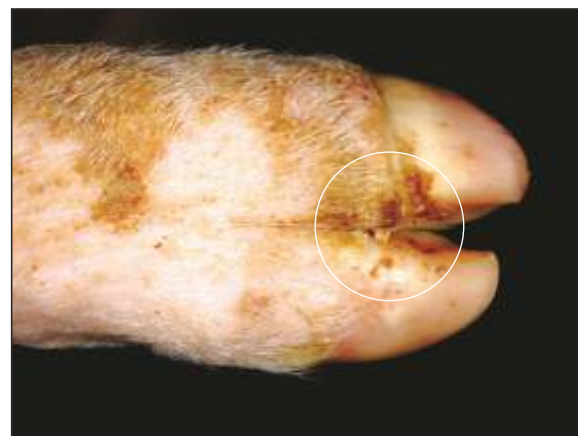

Vesícula en área interdigital y banda coronaria inflamada

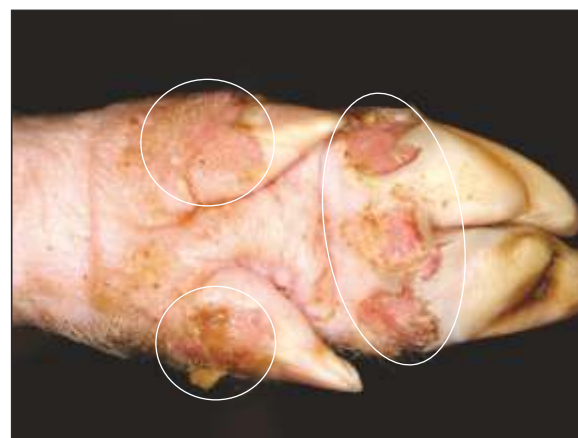


Erosión en el labio inferior y hocico con fibrina

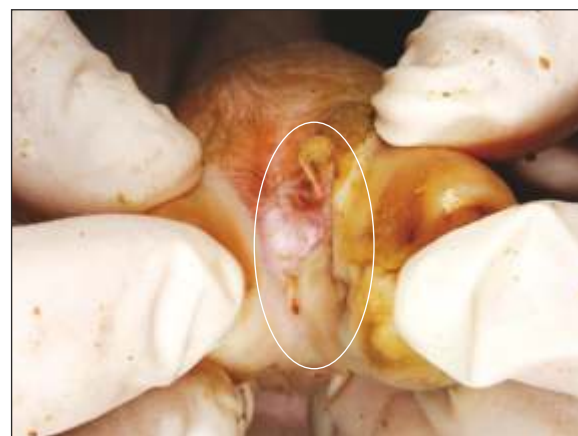### DÍA 6



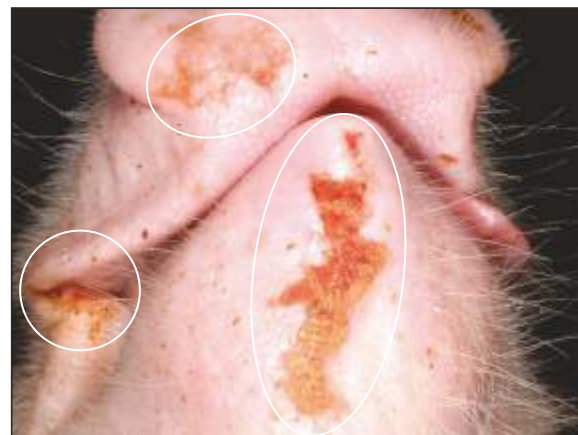Necrosis de la banda coronaria con costras



Úlceras profundas multifocales en la banda coronaria, pezuñas accesorias y en el área de apoyo de la pezuña



Ulceración interdigital en la banda coronaria



Lesiones cutáneas ulcerativas y erosivas en la mandíbula, parte inferior del hocico y comisuras unilaterales.

Fotos: Laboratorio Diagnóstico de Enfermedades Animales Exóticas, USDA APHIS y Servicios de Información Visual del Departamento de Seguridad Nacional, en el Centro de Enfermedades Animales de Plum Island

United States Department of Agriculture (USDA)  
Animal and Plant Health Inspection Service  
Veterinary Services  
4700 River Road  
Riverdale, MD 20737  
aphis.usda.gov



American Association of Swine Veterinarians (AASV)  
830 26th Street  
Perry, IA 50220  
aasv.org  
515-465-5255



National Pork Board  
PO Box 9114  
Des Moines, IA 50306  
pork.org | 800-456-7675



Center for Food Security and Public Health  
College of Veterinary Medicine  
Iowa State University  
Ames, IA 50011  
www.cfsph.iastate.edu  
515-294-7189

